Aus dem St. Georgskrankenhause zu Breslau.
(Leitender Arzt: Privatdozent Dr. Most.)

# ÜBER DEN ZOTTENKREBS DER GLANDULA THYREOIDEA

INAUGURAL-DISSERTATION
DER
HOHEN MEDIZINISCHEN FAKULTÄT
DER KGL. UNIVERSITÄT BRESLAU
ZUR
ERLANGUNG DER DOKTORWÜRDE
IN DER
MEDIZIN UND CHIRURGIE

VORGELEGT VON

**MAX ALFRED PLESSNER**
ARZT

LEIPZIG
VERLAG VON F. C. W. VOGEL
1911

Aus dem St. Georgskrankenhause zu Breslau.
(Leitender Arzt: Privatdozent Dr. Most.)

# ÜBER DEN ZOTTENKREBS DER GLANDULA THYREOIDEA

INAUGURAL-DISSERTATION
DER
HOHEN MEDIZINISCHEN FAKULTÄT
DER KGL. UNIVERSITÄT BRESLAU
ZUR
ERLANGUNG DER DOKTORWÜRDE
IN DER
MEDIZIN UND CHIRURGIE

ACAD
LUGD BAT
BIBL

VORGELEGT VON

**MAX ALFRED PLESSNER**
ARZT

LEIPZIG
VERLAG VON F. C. W. VOGEL
1911

Gedruckt mit Genehmigung der Medizinischen Fakultät
der Universität Breslau.

Referent: Prof. Dr. Küttner.

---

Sonderabdruck aus der Deutschen Zeitschrift für Chirurgie. Band 109

Druck von August Pries in Leipzig.

Die Untersuchungen über den Bau und die Funktionen der normalen, sowie der erkrankten Schilddrüse reichen bis in das Altertum zurück. Es ist leicht verständlich, daß dieses geheimnisvolle Organ, das in gesundem Zustande unscheinbar und kaum beachtet, zu schweren körperlichen Mißstaltungen führt, sobald es erkrankt, die Blicke der Forscher immer wieder auf sich gelenkt hat. Während aber die Wechselbeziehungen der normalen Drüse zu dem Gesamtorganismus in den letzten Jahrzehnten durch grundlegende chemische und experimentelle Arbeiten weitgehend geklärt worden sind, herrscht über die Entstehungsursache der häufigsten Schilddrüsenerkrankung, des Kropfes, zurzeit fast dasselbe Dunkel wie vor Jahrhunderten. Plinius schon wies auf die Bedeutung des Trinkwassers für die Kropfbildung hin und Paracelsus betonte das gehäufte Auftreten dieser Erkrankung in Gegenden gewisser Gebirgsformationen. Viel mehr ist aber auch heute in dieser Frage nicht ermittelt, nur daß man auf dem Wege ist, die für die Kropfbildung verantwortlich zu machenden Substanzen des Wassers enger zu umgrenzen (Wilms). Viel jüngeren Datums sind nach Schäfers interessanter historischer Abhandlung über den Kropf die Kenntnisse über die bösartigen Neubildungen der Schilddrüse. Wenngleich die von genanntem Autor zitierte Stelle aus den Edikten des Domitius Ulpianus betreffend den Sklavenhandel: „Si quis natura gutturosa sit aut prominentes oculos habet, sanus videtur, mir nicht zu dem strikten Schlusse geeignet zu sein scheint, daß man im Altertum nichts von bösartigen Kröpfen gewußt habe, so ist es doch recht auffällig und spricht sehr für das späte Bekanntwerden der malignen Schilddrüsengeschwülste,

daß noch im Jahre 1819 Samuel Cooper in seinem Handbuche der Chirurgie das Vorkommen einer „Krebsstruma in Abrede stellt. Die einfache Erklärung für diese auf den ersten Blick befremdende Tatsache, ist die große Seltenheit der malignen Neubildungen der Schilddrüse im Vergleich zu den Krebsgeschwülsten anderer Organe. So konnte im Jahre 1883 Braun in seiner Arbeit über Struma maligna nur hundert einschlägige Fälle aus der Literatur zusammenstellen.

Über die Verhältniszahlen des Schilddrüsenkrebses zu den übrigen malignen Tumoren gibt eine Zusammenstellung interessanten Aufschluß, die Hinterstoißer im Jahre 1892 in der Festschrift für Theodor Billroth niedergelegt hat. Hinterstoißer verwertete das Material des Wiener pathologischen Instituts während des Decenniums 1882 bis 1891. Er stellte eine Häufigkeitsskala der an Carcinom erkrankten Organe auf. In dieser Skala, die 15 Stufen hat, rangiert die Schilddrüse an zwölfter Stelle; nur das Pankreas, die Leber und die Luftwege (Bronchien und Lunge) haben noch seltener den Boden für primäre Carcinome abgegeben. 2,6 Proz. aller zur Sektion gekommenen Krebsleiden betrafen die Schilddrüse. Winiwarter fand, wie Schäfer mitteilt, bei seiner analogen Statistik sogar nur 0,73 Proz. In ausgesprochenen Kropfländern ist die Häufigkeit des Carcinoms der Glandula thyreoidea etwas höher: Limacher fand unter 7461 Sektionen des Berner pathologischen Institutes 38 Fälle von Struma carcinomatosa, Hinterstoißers 50 Fälle der gleichen Erkrankung ergaben sich aus einer Gesamtzahl der Sektionen von 18147. Wenn also aus diesen Zahlen eine gewisse Neigung der gutartigen Schilddrüsengeschwülste erkennbar ist, den Boden für Krebstumoren abzugeben, so ist andererseits nicht zu verhehlen, daß diese Disposition nicht sonderlich groß erscheint, wenn man sie mit den einschlägigen Verhältnissen an anderen Organen vergleicht. In diesem Sinne äußert sich auch Bircher, dem in den Gemeinden am rechten Aarufer, wo 22 bis 50 Proz. der Schuljugend an Kropf leiden, während 10 Jahren nur 4 Fälle von Struma maligna zu Gesichte gekommen sind.

Der weitere Ausbau der Lehre vom Schilddrüsenkrebs gehört den letzten Jahrzehnten an. Es waren vornehmlich die Arbeiten

Kaufmanns, Wölflers, Hinterstoißers, von Eiselsbergs und Ehrhards, die auf Grund eingehender histologischer und klinischer Untersuchungen Ordnung und Übersicht in diesem Gebiete der Schilddrüsenerkrankungen zu schaffen versuchten.

Eine Übereinstimmung in der Beurteilung der verschiedenen Formen von Struma maligna ist jedoch immer noch zu vermissen. v. Eiselsberg unterscheidet in seiner umfangreichen Arbeit über die Krankheiten der Schilddrüse drei Hauptformen von epithelialen Neubildungen: den Medullarkrebs, den Scirrhus und den Plattenepithelkrebs und faßt dabei in der Gruppe „Medullarkrebs" das alveoläre und Adeno-Carcinom zusammen.

Langhans, dem wir die letzte größere Abhandlung über das Carcinom der Schilddrüse verdanken, kommt auf Grund seines reichen Materials am Berner pathologischen Institut zur Abgrenzung sieben verschiedener Formen:

Die wuchernde Struma, die er auf ungefähr gleiche Stufe wie das Adenocarcinom v. Eiselsbergs stellt, weist sowohl in den mikroskopischen Bildern, als in dem klinischen Verhalten die geringste Malignität auf. Es ist jene Form des Schilddrüsenkrebses, die häufig bei Durchsicht der histologischen Präparate von den benignen kolloiden Kröpfen kaum zu unterscheiden ist und nur selten zur Metastasenbildung in den benachbarten Lymphdrüsen führt. Diese Merkmale hat schon Hinterstoißer für die erste Gruppe seiner Adenocarcinome aufgestellt. Ob der Name „wuchernde Struma" für ein malignes Neoplasma der Schilddrüse besonders dazu geeignet sein wird, die ohnehin komplizierte Nomenklatur dieses Gebietes zu vereinfachen, bleibe dahingestellt. Der Begriff des Wucherns deckt sich mit dem des raschen Wachstums und schließt Merkmale bösartiger Entwicklung nicht ohne weiteres in sich.

An zweiter Stelle nennt Langhans „die carcinomatöse Struma mit dem gewöhnlichen unregelmäßigen Bau der Krebse" und legt zur Charakterisierung dieser Form, soweit das histologische Bild in

Betracht kommt, auf die Unregelmäßigkeit der Zellstränge und der Stromabalken, bedingt durch schrankenloses Einwuchern des Epithels in das Stützgerüst, besonderes Gewicht. Im klinischen Verlauf dieser Fälle, die sich durch ihre Malignität auszeichnen, ist die rasche Metastasenbildung in den regionären, auch in den bronchialen und mediastinalen Drüsen bemerkenswert.

Besonderes Interesse bietet die dritte Gruppe maligner Strumen, die Langhans in seiner erwähnten Arbeit abgrenzt. Er nennt sie metastasierende Kolloidstruma, und spricht damit aus, daß diese Schilddrüsen in ihrem Bau nichts von einem gutartigen Colloidkropfe Abweichendes enthalten, nur ihre Fähigkeit Metastasen zu setzen (wahrscheinlich auf dem Blutwege) kennzeichnet diese Formen als bösartig.

Dem vierten Abschnitt über „Parastrumen" widmet Langhans besonders eingehende Erörterungen. Er hält es für unzweifelhaft, daß diese Tumoren auf versprengte Epithelkörper zurückzuführen seien. Ihr Bau ähnelt dem der wuchernden Strumen am meisten. Die Tumorzellen, in Alveolen von 20 bis 500 $\mu$ Durchmesser angeordnet, fallen durch ihre Größe ihre scharfe Umgrenzung, ihren Protoplasmamangel auf und enthalten in unregelmäßiger Verteilung wechselnde Glykogenmengen. Th. Kocher jr. hat in einer Arbeit aus dem Berner pathologischen Institut diese Strumen als erster abgegrenzt und fünf derartige Fälle mitgeteilt. Langhans erweitert diese Reihe um vier weitere Fälle, von denen zwei ausgesprochene Malignität zeigen durch Einwachsen von Geschwulstgewebe in die Blutgefäße bzw. durch bereits zustande gekommene Knochenmetastasen.

Die Zellen der folgenden Strumengruppe haben im Gegensatz zu der eben besprochenen in ihrem Reichtum an dichtgranuliertem bis homogenem Protoplasma ihr Charakteristikum. Mit Leberzellen oder Rindenzellen der Nebenniere werden sie verglichen. Da ihr Durchmesser häufig 30 $\mu$ erreicht und ihre Anordnung Alveolen von nur 100 $\mu$ Größe zeigt, nennt Langhans diese Formen „großzellige, kleinalveoläre Strumen". Sie setzen Metastasen in den regionären Lymphdrüsen, in Lunge und Leber. Nach Untersuchungen von Getzowa, welche eine bemerkenswerte Analogie der oben beschriebenen Zellformen mit

mehrfach beobachteten Zellkomplexeinlagerungen in normalen Schilddrüsen fand, ist es wahrscheinlich, daß der postbranchiale Körper, die sogenannte laterale Schilddrüsenanlage, den Ausgangspunkt für diese Form der malignen Strumen darstellt.

Eingehend beschäftigt sich Langhans mit der Gruppe der Schilddrüsen-Papillome. Es wird im weiteren Verlaufe der Abhandlung von dieser Form maligner Schilddrüsengeschwülste noch die Rede sein. Die von Langhans gegebene pathologisch-anatomische Charakteristik dieser Tumoren wird daher hier nicht näher erörtert, sondern weiter unten ausführlich gewürdigt werden.

Als siebente und letzte Gruppe werden von Langhans die Kankroide der Schilddrüse und zwar nur der Vollständigkeit wegen erwähnt, ohne eine weitere Berücksichtigung zu erfahren.

In einer umfangreichen Abhandlung hat in jüngster Zeit Th. Kocher die Langhanssche Systematik der Schilddrüsenkrebse durch die Mitteilung klinischer Untersuchungen ergänzt. Er erörtert die Krankheitserscheinungen, den Verlauf, die Operationschancen der verschiedenen Formen, im wesentlichen auf der Langhansschen Einteilung fußend. Es ergibt sich dabei, daß der Chirurg sich ebensowenig wie der Pathologe auf jenen Standpunkt stellen darf, den Langhans als den bis vor kurzem üblichen darstellt: daß nämlich mit der Diagnose Carcinom die Beurteilung eines malignen Schilddrüsentumors abgeschlossen sei.

Bei der Wichtigkeit, die einzelnen verhältnismäßig kleinen Kolonnen dieser Langhans-Kocherschen Einteilung zu erweitern, sei es gestattet einen bemerkenswerten Fall von Krebs der Schilddrüse mitzuteilen, der von Herrn Privatdozenten Dr. Most operiert und mir zur Veröffentlichung überlassen worden ist. Es soll bei dieser Abhandlung besonderer Wert darauf gelegt werden, zu untersuchen, wie weit jener Fall sich nach seinem histologischen Bilde und seinem klinischen Verhalten den von Langhans-Kocher aufgestellten Formen einfügen läßt.

Ich lasse die Krankengeschichte folgen:

Die 60 jährige Frau E. L. suchte im Mai 1907 das St. Georgs-Krankenhaus auf. Sie gab an, aus völlig gesunder Familie zu stammen. Eltern und Großeltern seien über 70 Jahre alt geworden. Sie selbst sei früher stets gesund gewesen, habe 3 normale Kinder gehabt, von denen eins mit 24 Jahren an Rheumatismus und Herzleiden erkrankt und gestorben sei. Seit etwa 5 Jahren bemerke sie in der Mitte des Halses eine kleine, etwa haselnußgroße Geschwulst, die, bis Februar 1907 nur langsam gewachsen, ihr keine Beschwerden verursacht hätte. Von genanntem Moment ab nähme jene rundliche Geschwulst rasch an Umfang zu, so daß sie auf das vielfache sich vergrößert und dadurch der Kranken Unbequemlichkeiten und Beschwerden verursacht hätte. Es stellten sich allmählich auch Schmerzen ein, welche nach dem linken Ohr und der linken Kopfseite ausstrahlten.

Befund: Kräftige, ihrem Alter entsprechend aussehende Frau. Die Untersuchung der inneren Organe ergibt normale Verhältnisse. In der Mitte des Halses eine längsovale Geschwulst, welche vom Zungenbein bis zum Jugulum reicht und seitlich unfern vom vorderen Kopfnickerrande sich abgrenzt. Die Haut darüber ist unverändert, der Tumor liegt jedoch anscheinend dicht unter ihr. Er ist hart, unverschieblich. Seine Oberfläche uneben, etwas knollig. Nach links hinüber fühlt man eine Art Fortsatz, der sich unter dem Kopfnickerrande verliert. Dieser Fortsatz wäre in letzter Zeit besonders rasch gewachsen.

Diagnose: Rasch wachsende maligne Struma, wahrscheinlich Drüsenmetastasen an linker Halsseite. Operation am 12. VI. 1907 in Morphium-Äthernarkose.

Operation: Mittels Kocherschen Kragenschnittes wurde der Tumor freigelegt. Es zeigte sich, daß die Musculi sterno-thyreoidei und sterno-hyoidei in dem Tumor aufgegangen waren. Sie wurden reseziert. Die Exstirpation gestaltete sich insofern schwierig, als der Tumor mit der Umgebung in ausgedehntem Maße verwachsen war. Besonders war dies an der vorderen Kehlkopf- und Luftröhrenwand der Fall. Er konnte von ihr nur mühsam abgelöst werden. Der Tumor umfaßte lediglich den mittleren Lappen der Schilddrüse, die Seitenlappen waren vollkommen intakt und frei von Geschwulstbildungen. Die Gegend der Nervi recurrentes wurde daher nicht berührt.

In halber Halshöhe lagen der linken V. jugularis communis lateral zwei vergrößerte Drüsen an und waren mit der Gefäßwand stark verwachsen. Sie wurden zugleich mit einem Stück der Drosselvene entfernt. Die genaue Revision beider Halsseiten und der Regio praetrachealis ergab nirgends eine Schwellung anderer regionärer Drüsen.

Der postoperative Verlauf war glatt und reaktionslos: Zwei und eine halbe Woche nach der Operation verließ die Patientin geheilt das Krankenhaus.

Im Laufe der weiteren Beobachtung fiel es auf, daß die Patientin heiser sprach und von ständigem Hustenreiz geplagt

wurde. Die laryngoskopische Untersuchung ergab eine vollständige Lähmung des linken N. recurrens. Außerdem zeigte sich, daß der Anfangsteil des Trachea, dort wo der Tumor am meisten mit ihr verwachsen war, erneute Härten darbot. Es schien sich um eine flächenhafte, sehr harte Infiltration zu handeln, welche dem Anfangsteil der Trachea vorn wie ein Panzer auflag und nach beiden Seiten überzugreifen begann. Laryngoskopisch fand sich, daß außerhalb der Stimmbänder die gerötete Trachealschleimhaut sich leicht kugelig in das Lumen der Luftröhre vorwölbte und dasselbe verengerte. (Die laryngoskopischen Untersuchungen wurden von dem leitenden Arzte der laryngologischen Abteilung des St. Georgs-Krankenhauses, Herrn Professor Bönninghaus, ausgeführt.) Diese Vorwölbung entsprach der harten Infiltration an der Außenseite der Trachea.

Bei den wiederholten Untersuchungen hatte man den bestimmten Eindruck eines langsamen Wachstums der infiltrierenden Geschwulst. Es wurde deshalb die Diagnose auf ein lokales Rezidiv des Carcinoms gestellt, mit wahrscheinlichem Übergreifen auf die Trachealwand.

2. Operation. Am 11. März 1908, also $^3/_4$ Jahre nach dem ersten Eingriff, wurde zur abermaligen Operation geschritten. Zur sicheren Schonung des rechten N. recurrens — in Anbetracht der bereits bestehenden Lähmung des linken — wurde die Operation in Lokalanästhesie ausgeführt, die freilich bei den vielfachen Verwachsungen und dem infiltrierenden Charakter der Geschwulst nur unvollkommen gelang.

Der Tumor wurde von links her angegriffen und möglichst im Gesunden exstipiert, von der Trachea wurde er sorgfältig losgelöst bis die Trachealringe klar zutage lagen. Dies gelang nur mit großer Mühe. Es zeigte sich aber, daß die Trachealwand intakt war und nur durch den Tumor von außen muldenförmig nach innen zurückgedrängt war. Dann wurde der Tumor nach rechts hinüber frei präpariert und dabei der rechte N. recurrens in Ausdehnung mehrerer Zentimeter freigelegt. Ein häufiges Phonieren der Patientin orientierte ständig über den Zustand des Nerven. Außerdem ergab die Operation, daß der Recurrens außerordentlich reich an sensiblen Fasern war, so daß man durch die intensive Schmerzempfindung der Kranken schon beim leisen Aufdrücken des Tampons über die Lage des Nerven unterrichtet wurde[1]). Sodann

1) Herr Prof. Bönninghaus hat seine Beobachtungen bei dieser Operation in den Beiträgen zur Anatomie, Physiologie, Pathologie und Therapie des Ohres, der Nase und des Halses publiziert. In der Frage, ob der Rekurrens des Menschen sensible Fasern führe, — ein immer noch viel umstrittener Punkt — kommt Bönninghaus gerade infolge seiner hier gemachten Wahrnehmungen zu einer bejahenden Antwort.

wurde der Tumor weiter in den rechten Schilddrüsenlappen hinein verfolgt und im Gesunden reseziert.

Glatte Wundheilung, so daß die Kranke 10 Tage nach der Operation das Hospital verlassen konnte.

Der weitere Verlauf wurde durch das abermalige Auftreten einer Härte an der linken Seite der Trachea gestört; deshalb wurde im Juli 1908 eine dritte Operation vorgenommen, diesmal in Allgemeinnarkose. Es wurde ein Teil des linken Schilddrüsenlappens bis weit ins Gesunde hinein excidiert. Sodann wurde versucht, den linken Recurrens frei zu präparieren. Er war von festen Narbenmassen wie eingemauert und es gelang nicht, ihn aus denselben auszuschälen. Nach nochmaliger Revision der ganzen Schilddrüsengegend wurde die Wunde geschlossen. Heilung per primam, Entlassung aus dem Krankenhause 10 Tage post operationem.

Seitdem ist Patientin in ständiger Beobachtung geblieben. Die Lähmung des linksseitigen Recurrens hat sich nicht gebessert. Doch damit hat sich die Kranke abgefunden. Abgesehen von einer leichten Heiserkeit und einem gewissen Hustenreiz wird sie dadurch nicht belästigt. Der Hals ist in der Mitte abgeflacht, eingefallen infolge Fehlens der Mm. sterno-thyreo und -hyoidei. Die Haut ist dort mit der darunterliegenden Luftröhre verwachsen. Der Kehlkopf, besonders die Cartilago cricoidea und der Anfangsteil der Luftröhre fühlen sich, hart und verbreitert an, sie scheinen von flachen Narbenmassen umlagert zu sein. Es hat sich aber seit nun zwei Jahren kein Wachstum neuer Geschwulstknoten gezeigt, der Zustand ist seit der letzten Operation unverändert geblieben, die seitlichen Halsteile, speziell die Reste der seitlichen Schilddrüsenlappen, sind weich. Das Allgemeinbefinden ist gut.

Untersuchung der am 12. VI. 1907 exstirpierten Geschwulst. Der Tumor des mittleren Schilddrüsenlappens ist von ovalärer Form und knolligem Bau, er erreicht etwa 8 cm im größten Durchmesser. Seine Kapsel ist nur an der Vorderseite durchbrochen, an der Rückseite, welche mit den Luftwegen verwachsen war, ist er von narbigen Bindegewebsmassen umlagert. Auf der Schnittfläche bietet er folgendes Bild: Durch bindegewebige Septen getrennt birgt er neben einer soliden, grauweißen Partie von 4—5 cm Durchmesser eine Reihe von Cysten verschiedener Größe. Die kleinsten, mit unbewaffnetem Auge eben wahrnehmbar, sind vornehmlich in den Randpartien zusammengedrängt, dem Zentrum näher erreichen die Cysten einen Durchmesser von 3 cm; es entleert sich aus ihnen brauner, schmutzighämorrhagischer, flüssiger Inhalt. Die beiden größten, der soliden Tumorpartie benachbarten Kammern sind etwa zu drei Viertel von blumenkohlartig verästelten Gewebswucherungen erfüllt, welche von der Scheidewand der Cysten ihren Ausgang zu nehmen scheinen und in

ihren distalen feinen Verzweigungen in dem flüssigen Cysteninhalt flottieren. Die Mehrzahl der kleineren Hohlräume ist von analogen Gewebsbäumchen nahezu völlig eingenommen. In einer etwa 1 cm großen Wandpartie haben die papillomatösen Tumormassen die Kapsel der Geschwulst durchbrochen, man sieht dort deutlich, wie die feinkörnigen Gewebsbäumchen das straffe Bindegewebe aufsplittern. Auch in der soliden Tumormasse ist ein vielfach verzweigtes Bindegewebsgerüst an seinem sehnigen Glanze erkennbar, durch den es sich von der feinkörnigen Oberfläche der Geschwulstkomplexe abhebt. Rotbraune Verfärbungen in dem Stützgerüste und in den von Papillen erfüllten Hohlräumen verraten vorhandene Hämorrhagien.

In Fig. 1 ist ein Bezirk wiedergegeben, der einer gutartigen, kleincystischen Kolloidstruma durchaus gleicht. In regelmäßiger Anordnung begrenzen kubische, stellenweise etwas höher, als breite Zellen polyedrisch aufgebaute Hohlräume, in denen reichliche Kolloidschollen verstreut liegen. Die Zellkerne von 6 bis 8 $\mu$ Duchmesser haben ein dichtes Chromatinnetz und eine stark färbbare, scharf umrissene Kernmembran. Sie sind von einer dünnen, nicht stark tingierten Protoplasmaschicht umgeben, in welcher feinste Körnelung eben wahrnehmbar ist. Die Zellgrenzen sind nur nach dem Hohlraume und dem Stroma hin scharf konturiert, die Nachbarzellen gehen syncyntial mit ihrem Protoplasmaleib ineinander über. Das Stützgerüst läßt feingewellte Bindegewebsfibrillen mit ovalären Zellkernen hervortreten. Die Gefäße sind in diesem Gebiete des Tumors spärlich, ihr Lumen paßt sich vielfach den schmalen Stromabalken an, so daß lange, bisweilen ausgebuchtete Kapillarwände zu beobachten sind. Irgendwelche Zeichen malignen Wachstums vermißt man in diesen Bezirken. Die Entstehung neuer Hohlräume geht hier an den Knotenpunkten der Septen, wo größere Zellhaufen gelagert sind, von statten. Die zunächst ohne sinnfällige Anordnung zusammengedrängten Zellen, die deutlich epithelialen Charakter tragen, weichen auseinander, umgeben den beginnenden Hohlraum. Dieses Auseinanderrücken der späteren Wandzellen ist wohl durch beginnende Kolloidsekretion zu erklären.

Ganz anders und sogleich als etwas Fremdartiges erkennbar präsentieren sich die mikroskopischen Schnitte der dem unbewaffneten Auge solide erscheinenden Tumormassen und der obenerwähnten mit Zotten erfüllten Cystchen. In Fig. 2 habe ich einen solchen Gewebsbezirk bei 88facher Vergrößerung wiedergegeben: In zahlreichen, mannigfaltigen Verästelungen erhebt sich das Randepithel der kleinen Cyste, treibt immer neue Sprossen in das Lumen, bis ein kaum entwirrbares Balkenwerk resultiert. Vielfach finden sich zwischen den Epithelzotten im Innern eines Bläschens runde Kolloidklümpchen, ein untrügliches Zeichen dafür, daß Schilddrüsengewebe den Ausgangspunkt für die Neubildung abgibt. Waren bei den oben beschriebenen, als gutartig

dargestellten Bezirken die Epithelzellen von regelmäßiger Form, boten sie eine gewisse Monotonie ihrer Größe und Anordnung, so fällt an den papillomatösen Neubildungen zunächst eine beträchtliche Unregelmäßigkeit der Epithelien auf und gibt das erste verdächtige Zeichen des bösartigen Charakters der Geschwulst. Die überwiegende Mehrzahl

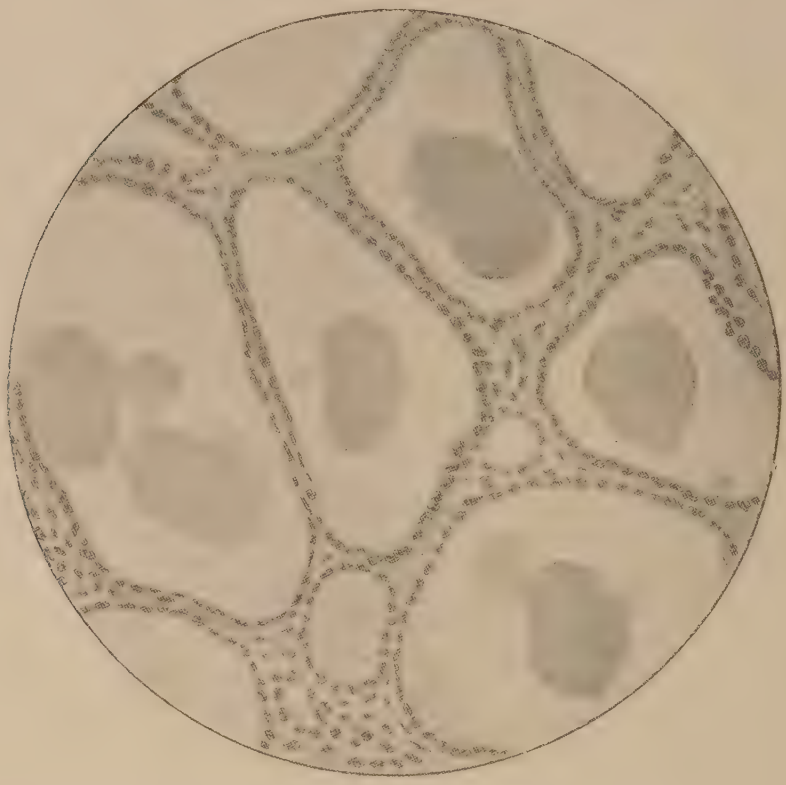

Fig. 1. Kleincystischer, nicht papillomatöser Bezirk des erkrankten mittleren Schilddrüsenlappens. Kolloidschollen in den von einschichtigem, kubischem Epithel begrenzten Hohlräumen. In den Knotenpunkten der Septen beginnende Cystenbildung. Vergr. 333. Zeiß-Apochrom. 4 mm Komp.-Okul. 4.

der einschichtig angeordneten Epithelzellen hat einen stark tingierten Kern, dessen Größe gleichfalls zwischen 6—8 $\mu$ schwankt. Die Zellen haben ganz ausgesprochen die Neigung, ihre kubische Form aufzugeben und eine hochzylindrische anzunehmen. Bisweilen macht es den Eindruck, als wenn diese Formänderung rein mechanisch dadurch zu erklären wäre, daß man die starke Proliferation mit der vorliegenden

Tendenz „einschichtig“ zu bleiben und der räumlichen Beschränkung in Einklang bringt. Diese Tendenz, einschichtig zu wachsen, geht aber sofort verloren, wo es sich um die Befriedigung der Expansionskraft der papillösen Wucherungen handelt. Dort sieht man, wie die Wandepithelien in unregelmäßiger Anordnung zu größeren soliden Kom-

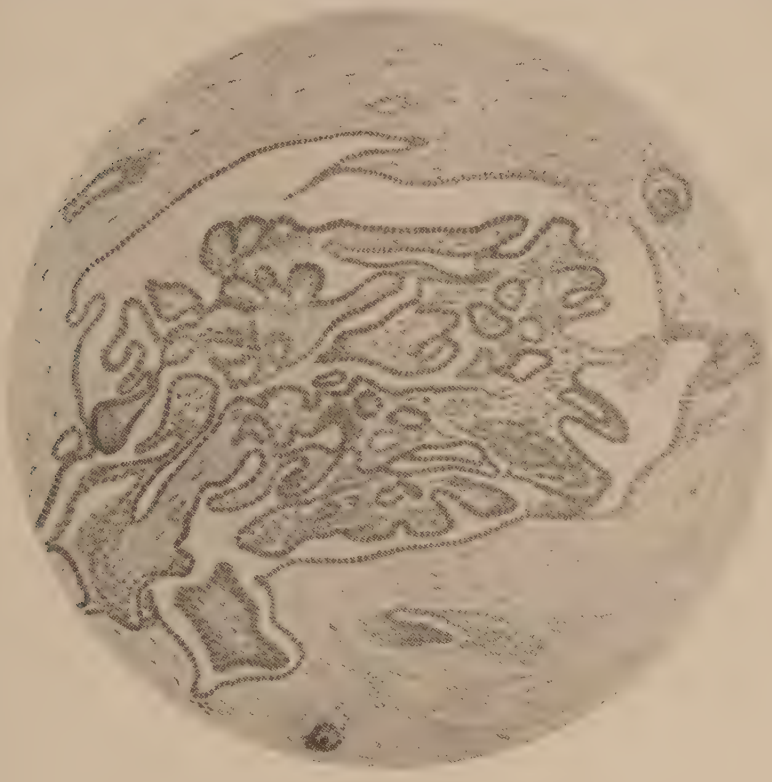

Fig. 2. Kleine, von vielfach verzweigten Papillen ausgefüllte Cyste, deren Wandzeilen rechts in starker Proliferation begriffen sind. In dem benachbarten Bindegewebe mehrere Epithelzapfen, die eben beginnende Cystenbildung erkennen lassen. Vergr. 88. Zeiß-Apochrom, 16 mm. Komp.-Okul. 4.

plexen sich vermehren und rücksichtslos in das umgebende Stützgewebe vordringen. Die Zellen ändern dabei ihre Dimensionen, ihr Kern ist heller, bläschenförmig, wird 11—12 $\mu$ groß, das blasse Protoplasma reichlicher.

Die Entstehung neuer Hohlräume ist in diesen papillomatösen Teilen der Geschwulst wohl anders zu deuten, wie in den oben er-

wähnten rein cystischen Bezirken. Die Randzellen der Hohlräume wachsen zu einem soliden Sproß aus und schieben sich in das benachbarte Stroma vor. Oft scheint es, als ob die Spitzen der Papillen auf die Cystenwandzellen, sobald sie mit ihnen Fühlung gewinnen, einen besonders energischen Reiz zur Proliferation ausüben. Ist der Vorstoß

Fig. 3. Partie aus einer Halsdrüsenmetastase. Epithelzellen teilweise in ausgebildeten Papillen angeordnet, Kolloidscholle in einem Hohlraum. Vergr. 333 Zeiß-Apochrom. 4 mm, Komp.-Okul. 4.

eine Strecke geglückt, so beginnt sich wieder die scheinbar vergessene Bestimmung des Flächenwachstums geltend zu machen, es bilden sich neue Bläschen, in denen es rasch zu den beschriebenen papillären Exkreszenzen kommt. Das Stroma der Papillen besteht aus feinsten Bindegewebsfibrillen, die von den größeren Bindegewebsbalken, die reichlich hyaline Entartung aufweisen, sich abzweigen. Stellenweise sind kleinste und größere Pigmentkörnchen von tiefbrauner Farbe im Stroma ver

streut zu beobachten. Die Blutgefäße werden bei dem raschen Wachstum der Papillen häufig lakunär gedehnt. Sie täuschen hin und wieder Hämorrhagien vor, da die Kerne der Endothelzellen von denen der Bindegewebsfasern vielfach schwer abzugrenzen sind.

In den exstirpierten Lymphdrüsen, die der linken Vena jugularis anlagen, sind auf dem Durchschnitt haselnußgroße, feinkörnige Tumorpartien schon makroskopisch zu erkennen. Das Mikroskop bestätigt die Beobachtung (siehe Fig. 3), und zwar paßt die Beschreibung der papillomatösen Epithelwucherungen, wie sie soeben von den soliden Partien des Haupttumors gegeben wurde, in jeder Hinsicht auch auf die Drüsenmetastasen; nur eine Ergänzung ist am Platze: das Bestreben, die kubische Form mit einer hochzylindrischen zu vertauschen, ist den Epithelien der Drüsenmetastasen noch in höherem Maße zu eigen, als denen der primären Geschwulst. Der Kern ist in diesen zylindrischen Zellen stets am basalen, d. h. dem Stroma aufsitzenden Zellende gelagert. Es soll das eigens hervorgehoben werden, da Langhans in seiner Beschreibung der Schilddrüsenpapillome die Kerne stets als am freien Zellende gelagert erwähnt. Bemerkenswert ist, daß in den metastatischen Herden die Kolloidproduktion ebenso deutlich ausgesprochen ist, wie in dem Haupttumor selbst.

Die Untersuchung der beiden im Jahre 1908 operierten Rezidive ergab die gleiche Geschwulstbildung wie der primäre Tumor.

Wir haben also eine epitheliale Neubildung der Glandula thyreoidea vor uns, bei der die deutliche Neigung der kubischen bzw. zylindrischen Zellelemente, sich in Form verzweigter Papillen zu entwickeln, im Vordergrund steht. Der Name „Papillom“ ist also ohne weiteres gegeben. Da das Wachstum und die reichliche Entwickelung der Papillen aber nicht direkt in das umliegende Gewebe erfolgt, sondern gewissermaßen als sicherer Standplatz für ein neues Bäumchen die Bildung eines kleinen Hohlraumes vorangeht und andererseits die Neigung einschichtige, drüsenschlauchähnliche Epithelgruppen in diesen Hohlräumen zu produzieren unverkennbar sind, ist die Bezeichnung der Geschwulst als „Cystadenoma papilliferum“ gerechtfertigt. Langhans vermeidet diese Bezeichnung für seine Gruppe der „Papillome“ und zwar ist für ihn dabei aus-

schlaggebend, daß er bei seinen Fällen schon makroskopisch den Eindruck solider Tumoren hatte. Er stellt es deshalb auch in Frage, ob die einschlägigen Veröffentlichungen papillomatöser Schilddrüsengeschwülste mit den von ihm beschriebenen Geschwülsten konform wären; denn die von Wölfler, Smoler, Barker, Kapsammer beobachteten Papillome wären Kombinationen mit Cysten. Auch in unserem Falle ist bei der Beschreibung des makroskopischen Bildes darauf hingewiesen worden, daß Cysten verschiedener Größe vorhanden sind. Die größten erreichen einen Durchmesser von 3 cm und in einigen von ihnen wuchern die papillomatösen Gewebskomplexe zu stattlichen Bäumchen in den Hohlraum, flottieren in dem sanguinolenten Cysteninhalt. Und doch glaube ich, daß unser Tumor mit den von Langhans beschriebenen Papillomen durchaus in eine Gruppe zu setzen ist. Der scheinbare Widerspruch löst sich ungezwungen, wenn man annimmt, daß eine cystische Kolloidstruma das Substrat für die Entwickelung des Papilloms abgab. In der Tat war ja der Tumor schon fünf Jahre von der Patientin bemerkt worden und erst seit drei bis vier Monaten in stärkerem Wachstum begriffen. Die rücksichtslos vordringenden Papillommassen sind bei ihrem Vorstoß auch in die Cysten, die sie antrafen, eingebrochen und haben dort zu rascher Entwicklung ein geeignetes Feld gefunden. Der Tumor selbst ist also von solider Beschaffenheit und hat nicht die Neigung größere Hohlräume flüssigen Inhaltes zu produzieren. Wenn aber oben für die Beibehaltung des Namens Cystadenoma papilliferum plädiert worden ist, so geschah es nicht im Hinblick auf jene glattwandigen Cysten, die ja keine wesentliche Beziehung zu dem Charakter der Neubildung besitzen, sondern es geschah wegen der oben mehrfach erwähnten Neigung der Neubildung, ihre Papillen erst dann in reichem Maße zu entwickeln, wenn sie durch vorherige Anlage eines Epithelbläschens den Boden dafür vorbereitet hat. Freilich wird die frisch angelegte Cyste durch vielfach verzweigte Zellstränge rasch gefüllt und bekommt dadurch eine mehr solide Beschaffenheit. Die Tendenz der Cystenbildung liegt aber zweifellos vor, und auch Langhans stellt sie keineswegs in Abrede. Schreibt er doch gleich eingangs in seiner Definition: „Die Tumoren bestehen nämlich aus Hohlräumen von 1—2 mm Durch-

messer und mehr, doch auch viel kleineren, die von verästelten Papillen angefüllt sind.“ Die mikroskopische Struktur der eigentlichen Papillomteile weicht bis auf die vorhin erwähnte Verschiedenheit der Kernlagerung in den Zylinderzellen in keinem Punkte von den Beobachtungen Langhans' ab: Die mit Papillen erfüllten Hohlräume von verschiedener Größe, die formdifferenten, mehr individualisierten Zellen, die Neigung zu Hämorrhagien, das Einwuchern in die Kapsel und die umgebenden Gewebe, das verstreute Vorkommen von Pigmentkörnern: alles stimmt mit den von Langhans für seine Papillome aufgestellten Merkmalen überein. Einwuchern von Tumorzellen in Blutgefäße konnte bei der vorliegenden Geschwulst ebensowenig beobachtet werden, wie in den Langhansschen Fällen. Von seinen fünf Papillomen führte eins, der Fall Hohl, zur Metastasierung in den regionären Lymphdrüsen. Ob es in diesen Metastasen auch zur Kolloidbildung gekommen ist, wie in unserem Falle, ist in Langhans' Abhandlung nicht erwähnt.

Die Malignität unseres Tumors steht außer Zweifel: Die wiederholt genannten unregelmäßigen Zellformen, ihr Einwuchern ins Stützgerüst und Umgebung, die Metastasenbildung in den Lymphdrüsen sind Beweise genug für seine Bösartigkeit, so daß schon bei der ersten mikroskopischen Untersuchung gleich nach der ersten Operation auch Befürchtungen für den klinischen Verlauf von namhafter pathologisch-anatomischer Seite ausgesprochen wurden. Trotzdem kam es anders.

Der klinische Verlauf gestaltete sich in unserem Falle erheblich günstiger und unterschied sich dadurch von dem anderer Schilddrüsenkrebse ganz wesentlich. Gelten doch sonst die Krebsgeschwülste der Gl. thyreoidea als prognostisch besonders hoffnungslose Erkrankungen. So hat Braun im Jahre 1883 von 34 wegen Schilddrüsenkrebs Operierten berichtet, von denen 22 kurz nach der Operation, sechs an einige Monate später aufgetretenen Rezidiven starben. Und von den vier anderen Patienten waren keine Nachrichten zu erlangen! Nicht günstiger ist Krönleins Bericht von 11 Operierten, von denen fünf bald nach dem Eingriff, fünf andere drei Wochen bis 10 Monate

später an Rezidiven zugrunde gingen. Winter stellte im Jahre 1900 aus der v. Mikuliczschen Klinik neun Operationen maligner Strumen zusammen. Von den Patienten wurden zwei als geheilt entlassen, der eine war 1½ Jahre nach der Operation noch beschwerdefrei, der andere starb drei Monate nach dem Eingriff in der psychiatrischen Klinik, die Todesursache ist nicht erwähnt; desgleichen ist von dem histologischen Charakter der Geschwülste nicht die Rede. Die neueren Publikationen zeigen nur wenig günstigere Verhältnisse, wenn man die erreichten Dauerheilungen ins Auge faßt.

In ähnlich bösartiger Weise verlief ein anderer gleichfalls von Herrn Priv.-Doz. Dr. Most jüngst operierter Fall von Schilddrüsenkrebs, dessen kurze Mitteilung hier gestattet sei. Die ausgesprochene Malignität dieses Krebses steht in direktem Gegensatz zu dem günstigen Verlaufe des oben beschriebenen Falles.

Krankengeschichte: Die 32jährige Frau E. W. will seit Jahren eine geringe Anschwellung in der Schilddrüsengegend bemerkt haben. Vor sieben Jahren wäre sie wegen eines Unterleibsleidens operiert worden. Seit ¼ Jahr, seit dem Tode ihres Gatten, wäre ein rapides Wachstum des Kropfes eingetreten.

Befund: Schwächlich gebaute, etwas älter, als es ihren Jahren entspricht, aussehende Frau. Fahle Gesichtsfarbe. Schleimhäute blutleer. Innere Organe ohne krankhafte Erscheinungen mit Ausnahme des Herzens, dessen Spitzenstoß nach außen und unten verlagert und verbreitert ist. An der Herzspitze und bis zum linken Sternalrande hin ein deutliches systolisches Geräusch. Die rechte Halsseite ist von einer mannesfaustgroßen Geschwulst eingenommen, welche die Mittellinie nach links etwas überschreitet, längs ovalär gestellt ist und knolligen Bau besitzt. Sie ist nach allen Seiten hin gut abgrenzbar. Beim Schluckakt hebt und senkt sie sich. Der rechte M. sternocleido-mastoideus ist vorgewölbt, an seinem vorderen Rande und hinter ihm fühlt man einen härtlichen, höckrigen Strang entlang den großen Gefäßen.

Diagnose: Struma maligna mit Drüsenmetastasen im rechten tiefen Halsgebiete.

Am 9. September 1909 wird in Morphium-Äthernarkose durch Kocherschen Kragenschnitt die Geschwulst freigelegt. Sie stellt den rechten Schilddrüsenlappen dar, hat nirgends die Kapsel durchbrochen und läßt sich somit allseitig stumpf ohne Schwierigkeit sauber ausschälen. Der rechten V. jugularis communis sitzt lateral eine lange Kette von Drüsen auf, die mit der Vene eng verwachsen sind. Sie lassen sich aber gleichfalls, wenn auch mit großer Mühe, stumpf vollständig ablösen und im Zusammenhang entfernen. Nur an einer der

oberen Drüsen platzt an einer kleinen Stelle die Kapsel und es entleert sich eine geringe Menge Tumormasse, welche jedoch alsbald sorgfältig ausgetupft wird. Eine genaue Revision der Wunde ergibt keine weiteren Metastasen.

Der postoperative Verlauf war zunächst befriedigend, die Wunde heilte per primam, das Allgemeinbefinden hob sich. Nur der untere Wundwinkel, in welchen ein Gazetampon eingelegt war, schloß sich nicht ganz, verkleinerte sich jedoch. Etwa drei Wochen nach der Operation begann die Sekretion aus dem unteren Wundwinkel etwas zuzunehmen und in der vierten Woche zeigte sich eine rote, schwammige Masse von Walnußgröße hervorgewuchert. Sie wurde entfernt. Doch schon nach 3 Tagen war ein ebensolches Gebilde hervorgesproßt; an der Diagnose eines lokalen Rezidivs war kein Zweifel. Der weitere Verlauf gestaltete sich rapide deletär. Das schwammige, sanguinolente Tumorgewebe wucherte mit foudroyanter Schnelligkeit weiter. Es kam zu einer starken blutigen Sekretion, welche jeden Verband rasch durchtränkte und die Frau in ihrem Kräftezustande sehr herunterbrachte. Auch in der Tiefe und an der rechten Halsseite begannen die Tumormassen von neuem zu wuchern und fingen an, die Atmung zu erschweren. Dicht links vom zweiten Brustwirbel trat ein walnußgroßer Knoten unter der bläulich verfärbten Haut auf. Er mußte als Metastase angesprochen werden. Am 11. November 1909, also zwei Monate nach der Operation, starb die Patientin in ihrer Heimatstadt unter kachektischen Erscheinungen.

Der exstirpierte Tumor war über Mannesfaust groß, bestand aus mehreren Knollen und hatte nur am oberen Rande geringe Reste vom rechten Schilddrüsenlappen-Gewebe übriggelassen. Die Kapsel war nirgends durchbrochen. Auf dem Durchschnitt drängte sich die graurote, sehr derbe Tumormasse ein wenig vor. Sie war von breiten, nach der Peripherie sich in feinere Äste auflösenden Bindegewebssträngen durchsetzt.

Die mikroskopische Untersuchung ergab regellos angeordnete, in Nestern und soliden Strängen verschiedener Größe gruppierte Epithelzellen von exquisit unregelmäßigen Formen und Dimensionen.

Es unterliegt keinem Zweifel, daß dieser Tumor der zweiten Gruppe der Langhansschen Systematik einzureihen ist: der carcinomatösen Struma κατ' ἐξοχήν. Der foudroyante Verlauf, die rasche Metastasierung auf Lymph- und Blutwegen kennzeichnet ja diese Gruppe in besonderem Maße.

Weit günstiger war, wie gesagt, der klinische Verlauf in unserem ersten Falle, und darin stimmt er

auch mit dem jener Schilddrüsencarcinome überein, zu denen er zu rechnen ist, und die nach Wölflers und Hinterstoißers Vorgang bis vor kurzem unter dem Namen „Cystadenoma papilliferum malignum" bekanntgegeben wurden und nun von Langhans als Papillome, von Kocher als Cystopapilloma malignum bezeichnet werden und die ich kurzweg „Zottenkrebs" nennen möchte.

Zunächst ist ihre verhältnismäßig langsame Entwicklung bemerkenswert — freilich ist dies ein nicht einwandfreier Punkt für die Charakteristik, weil ja das lange Bestehen eines Kropfes für den Zeitpunkt des Beginnes einer malignen Neubildung in ihm nicht maßgebend ist. So zeigte der Tumor in unserem ersten Falle nach anscheinend längerem Bestande plötzlich ein auffallend rasches Wachstum. Im allgemeinen ist jedoch auch das Wachstum der Tumormassen selbst sicherlich ein auffallend torpides.

Von den beiden Fällen Wölflers, die Smoler in seiner Publikation über Cystadenoma papillare anführt, gehört ganz einwandfrei der erste zu unserer Gruppe, sofern man Wölflers genaue Beschreibung verfolgt.

Er betrifft eine 36jährige Frau, die seit 5 Jahren in der Mitte des Halses die Entstehung einer weichen umschriebenen Geschwulst bemerkt hatte. Seit einem Jahre stärkeres Wachstum des Tumors, 12 Tage vor der Operation Durchbruch durch die Haut und kontinuierlich sickernde Blutung, die nur notdürftig zu stillen war. 1878 nur teilweise Exstirpation der faustgroßen knolligen Geschwulst, langsame Heilung und Vernarbung der Wundhöhle nach Evidement und mehrfachen Ätzungen. Nach drei Jahren erneuter Durchbruch papillomatöser Tumormassen durch die Halshaut, deshalb zweite Operation, die nur in einem Evidement der Geschwulst mit dem scharfen Löffel bestand. Noch zweimal sind lokale Rezidive mit Durchbruch und lebhaften Blutungen aufgetreten, zuletzt 1897 operiert; im Jahre 1900, also 22 Jahre nach dem ersten Eingriff, befand sich die Frau wohl.

Hier wie bei unserem Falle der über Jahre sich hinstreckende Verlauf mit ausgesprochener Neigung zu lokalen Rezidiven, die wiederum nur langsames Wachstum zeigen. Und damit wäre eine zweite klinische Eigenart dieser Tumorgruppe gegeben.

In ähnlicher Weise zeigt dieses die Krankengeschichte des von

Barker beobachteten Falles, der gleichfalls in die Gruppe der papillären Cystadenome der Schilddrüse zu rechnen ist. Er betrifft einen 50jährigen Mann, der seit 19 Jahren eine allmählich wachsende cystische Geschwulst am Halse bemerkt hatte. Er wurde insgesamt siebenmal wegen immer wieder auftretender lokaler Rezidive operiert, die sein Allgemeinbefinden nicht merklich alterierten. Interessant ist die Mitteilung Barkers, daß die späteren Rezidive von den seitlichen Halslymphdrüsen ihren Ausgangspunkt zu nehmen schienen, daß diese anfangs gehegte Vermutung aber in Anbetracht des relativ gutartigen klinischen Verlaufes fallen gelassen wurde und die Ursache für diese seitlichen Rezidivgeschwülste in Keimen, die bei der Operation vielleicht versprengt worden, gesucht wurde. Der Patient ging schließlich infolge eines plötzlich am Halse aufgetretenen Hämatomes unter asphyktischen Erscheinungen in seiner Heimat zugrunde.

Carranza berichtet von einem Schilddrüsenkrebs, der von v. Recklinghausen als cystopapillomatöses Carcinom erklärt wurde. Er betraf ein 13 jähriges Mädchen, bei der sich die Geschwulst innerhalb zweier Jahre beinahe zu Kindskopfgröße entwickelt hatte. Nach zweimaliger Operation (1893, 1896) wurde die Kranke „fast" geheilt aus der Madelung schen Klinik entlassen. Auch in diesem Falle waren Metastasen in den regionären Halsdrüsen vorhanden. Eine genauere mikroskopische Beschreibung wird in Carranzas Arbeit nicht gegeben.

Die Neigung zu lokalen Rezidiven finden wir auch in der von Kocher mitgeteilten Krankengeschichte der 21 jährigen Frau Ella N. wieder, die seit dem 15. Lebensjahr einen nach innen wachsenden Kropf bemerkt hatte. Drei Monate nach der ersten, von einem Berliner Chirurgen ausgeführten Operation wurde eine neu auftretende Härte an der Luftröhrenwand bemerkt. Die Rezidivoperation wurde von Kocher sieben Monate nach dem ersten Eingriff ausgeführt, fünf Jahre später war nach ärztlichem Bericht bei der Patientin keine Veränderung seitens der Schilddrüse aufgetreten.

Der Fall, den Plauth in seiner Arbeit über das Cystadenoma papilliferum des Halses eingehend bespricht, hat in seinem klinischen Verlauf sehr viel Ähnlichkeit mit den eben erwähnten

Krankheitsbildern, doch geht der Ausgangspunkt dieser Geschwulst aus Plauths Abhandlungen nicht deutlich hervor.

In dem zitierten Kocherschen Falle soll bei der ersten nicht von Kocher ausgeführten Operation eine „ebenfalls entartete Nebenschilddrüse" mit entfernt worden sein. Daß Nebenschilddrüsen den Ausgangspunkt für Papillome mit den charakteristischen Merkmalen unserer Gruppe bilden können, ist nach Hinterstoißers, Jores und Kapsammers Beobachtungen als sicher zu betrachten. Ihr klinisches Verhalten ist den papillären Cystadenomen der Hauptdrüse völlig gleich. Vielleicht hat auch in Kochers obenangeführtem Falle die Nebenschilddrüse den Boden für das Papillom abgegeben.

Ein Wort noch über die Metastasen des Cystadenoma papilliferum (Zottenkrebs). Noch Smoler hebt es eigens als charakteristisch für diese Tumorgruppe hervor, daß sie Metastasen weder auf dem Blut- noch auf dem Lymphwege setze: Hierin können wir wieder eine Sonderstellung des papillären Cystadenoma der Schilddrüse gegenüber anderen Cystadenomen und Adenomen überhaupt erblicken, welche, wie beschrieben wurde, gelegentlich metastasieren. (Smoler).

Ehrhard hingegen spricht ganz entschieden aus, daß das Fehlen der Metastasenbildung nicht als eine charakteristische Eigenschaft dieser Tumoren betrachtet werden könne. Ehrhard selbst führt zwei Fälle an, die wohl in unsere Gruppe einzureihen sind (eine genauere histologische Beschreibung wird nicht gegeben); bei dem einen Falle waren Geschwulstherde in den regionären Drüsen vorhanden.

In dem Langhans-Kocherschen Falle Conrad Hohl, sowie in einem der neuerdings von Züllig beschriebenen Papillome und in unserem Falle sind typische metastatische Drüsenherde zu beobachten, auch Barkers Patient hatte mit großer Wahrscheinlichkeit Drüsenmetastasen aufzuweisen. An der Fähigkeit dieser Geschwülste in den regionären Lymphdrüsen zu metastasieren, besteht somit kein Zweifel; wenngleich dies auch nicht häufig zu sein scheint. Dagegen werden Metastasen auf dem Blutwege, die ja gerade bei den bös-

artigen Schilddrüsengeschwülsten sonst besonders häufig beobachtet werden; bei den papillären Krebsen nach den bisherigen Erfahrungen seltener zu erwarten sein. Daß auch solche vorkommen können, liegt aber durchaus nicht außer dem Bereiche der Möglichkeit, hat doch Kocher in zwei Fällen das Einwachsen von Geschwulstzapfen in Venenstämme beobachtet, und in einem von Zehde mitgeteilten Falle ist es in der Tat zur Metastasenbildung in Lunge, Leber und Nebennieren gekommen.

Was das Alter der Patienten anlangt, so befanden sich einer im 2. Dezennium, drei im 3. Dezennium, drei im 4. Dezennium, vier im 5. Dezennium, vier im 6. Dezennium, einer im 7. Dezennium und zwei waren über 70 Jahre alt. Zehnmal handelte es sich um weibliche Patienten, achtmal um männliche.

Die subjektiven Beschwerden, die das papilläre Cystadenom macht, sind meist nicht so schwerer Art, wie man sie bei den übrigen Krebsgeschwülsten der Schilddrüse angegeben findet. Nur in der Minderzahl der Fälle ist von Behinderung beim Schluckakt, beim Atmen die Rede und nur zweimal waren nach Nacken und Schulter ausstrahlende Schmerzen vorhanden.

Über die Beziehungen derjenigen Papillomformen, die dieser Arbeit zugrunde gelegt wurden, zu jenen, welche mit Bildung echter Cysten einhergehen, müssen fernere Untersuchungen Aufschluß gewähren. Die vielfachen Analogien in dem klinischen Verhalten beider Gruppen legen den Gedanken nahe, daß keine prinzipiellen Unterschiede beide Arten trennen, sondern vielleicht nur graduelle Differenzen im sekretorischen Verhalten der Zottenepithelien hier mehr das Bild solider Tumoren, dort die ausgesprochenen Merkmale des polycystischen Neoplasmas hervorrufen.

Fassen wir das Resultat unserer Untersuchungen zusammen, so ergibt sich, daß das Cystadenoma papilliferum thyreoideae (Zottenkrebs) eine Neubildung ist, die alle Zeichen maligner Tumoren aufweisen kann: atypische Epithelwucherungen, schrankenloses Einwachsen in die Umgebung und auch die Fähigkeit wenigstens auf dem Lymphwege zu metastasieren. Dennoch

verdient die genannte Tumorart klinisch eine Sonderstellung den übrigen Schilddrüsenkrebsen gegenüber, weil sie sich durch ihr relativ langsames Wachstum, das sich schon häufig — jedoch nicht immer — von vornherein kundgibt, ferner besonders durch das träge Wuchern der bisweilen nach der Operation entstehenden lokalen Rezidive und schließlich durch das äußerst seltene Auftreten von Metastasen in entfernteren Organen in günstigem Sinne von dem deletären Verhalten der übrigen malignen Neubildungen der Gl. thyreoidea unterscheidet.

Zum Schlusse sei es mir gestattet, Herrn Privatdozenten Dr. Most meinen ergebensten Dank auszusprechen für das stets gleiche Wohlwollen, mit dem er mir die Anregung zu dieser Arbeit gegeben und ihre Ausführung geleitet hat.

## Literaturverzeichnis.

1. Bircher, Die malignen Tumoren der Schilddrüse, Volkmanns Sammlung klinischer Vorträge, Nr. 222.
2. Bönninghaus, Führt der Recurrens des Menschen sensible Fasern? Beitr. z. Anat. Physiolog., Patholog. und Therapie des Ohres, der Nase und des Halses. Bd. 2, Heft 6.
3. Braun, Beiträge zur Anatomie der Struma maligna, v. Langenbecks Archiv, Bd. 28.
4. Carranza, Über maligne Tumoren der Schilddrüse und ihre Behandlung. Inaug.-Diss. Straßburg 1898.
5. Ehrhard, Anatomie und Klinik des Struma maligna. Beitr. z. Chirurgie, Bd. 35.
6. v. Eiselsberg, Die Krankheiten der Schilddrüse. Deutsche Chirurgie 1901, Bd. 38.
7. Hinterstoißer, Beiträge zur Lehre vom Schilddrüsenkrebs. Festschrift f. Th. Billroth 1892.
8. Derselbe, Beiträge zur Lehre vom Nebenkropf. Wiener klin. Wochenschrift 1888, Nr. 32/34.
9. Jore, Papilläres Cystadenom einer Nebenschilddrüse. Niederrheinische Gesellschaft f. Nat. u. Heilkunde. Deutsche med. Wochenschr. 1893, Nr. 43.
10. Kapsammer, Cystenkropf, ausgehend von einem papillaren Cystadenom einer Nebenschilddrüse. Wiener klin. Wochenschr. 1899, Nr. 17.
11. Kaufmann, Die Struma maligna. Deutsche Zeitschr. f. Chir., Bd. 11 u. 14.
12. Kocher, Zur klinischen Beurteilung der bösartigen Geschwülste der Schilddrüse. Deutsche Zeitschr. f. Chirurgie, Bd. 91.

13. Krönlein, Klinische Untersuchungen über Kropf-, Kropf-Operationen und Kropftod. Beitr. z. Chirurgie, Bd. 9.
14. Langhans, Über die epithelialen Formen der malignen Struma. Virchows Archiv, Bd. 169.
15. Limacher, Über Blutgefäßendotheliome der Struma usw. Virchows Archiv. 1898. Supplem. z. Bd. 151.
16. Pieri, Gli Epiteliomi della tiroïde. Atti della Clinica Oto-rino-laringoiatrica Roma 1907.
17. Plauth, Über das Cystadenoma papilliferum des Halses. Beitr. z. Chirurgie, Bd. 19.
18. Rose, Die chirurgische Behandlung der carcinomatösen Struma. Archiv f. klin. Chirurgie, Bd. 23.
19. Schäfer, Der Plattenepithelkrebs der Glandula thyreoidea. Inaug.-Diss. München 1907.
20. Smoler, Über einen 27 Jahre lang beobachteten Fall von Cystadenoma papillare thyreoideae. Beitr. z. klin. Chirurgie, Bd. 33.
21. Derselbe, Zur Kenntnis des papillom. Cystadenomes der Schilddrüse. (Refer. über Barkers Fall.) Beitr. z. Chirurgie, Bd. 33.
22. Wilms, Experimentelle Erzeugung und Ursache des Kropfes. Münch. med. Wochenschr. 1910, Nr. 13.
23. Winter, Die Struma maligna und ihre Behandlung. Inaug.-Diss. Breslau 1900.
24. Wölfler, Über den Bau und die Entwickelung des Kropfes. Arch. f. klin. Chirurgie, Bd. 29.
25. Zahn, Deutsche Zeitschrift für Chirurgie, Bd. 22.
26. Zehde, Zur Frage der bösartigen Epithelgeschwülste der Schilddrüse. Virchows Archiv, Bd. 197.
27. Züllig, Papillome der Schilddrüse. Virchow Archiv, Bd. 202.

# Lebenslauf.

Verfasser dieser Arbeit, Max Alfred Plessner, wurde am 7. Dezember 1884 als Sohn des Kaufmanns Emanuel Plessner in Kattowitz geboren und ist preußischer Staatsangehöriger jüdischer Religion. Er besuchte 3 Jahre lang die Mittelschule und vom Jahre 1894 bis 1903 das Gymnasium seiner Heimatstadt, studierte im Sommersemester 1903 Heilkunde in Berlin, setzte seine medizinischen Studien in Breslau fort, bestand hier die ärztliche Vorprüfung im Sommersemester 1905. Den klinischen Studien lag er im Winter 1905 in Breslau, im Sommer 1906 in München und vom Winter 1906 bis zu ihrer Beendigung in Breslau ob. Er bestand hier am 26. Juni 1908 die ärztliche Staatsprüfung, war als Medizinalpraktikant am Augusta-Hospital, Breslau (Professor Goebel), an der Königl. Hautklinik (Prof. Neisser) und der medizinischen Abteilung des städt. Wenzel-Hancke-Krankenhauses zu Breslau (Sanitätsrat Dr. Drewitz) beschäftigt, wo er auch fernerhin zunächst als Assistenzarzt und seit 1. Oktober 1909 als Sekundärarzt tätig ist.

Druck von August Pries in Leipzig.